口 咽 科　2025；**38**(3)：274～279

原　　著

慢性上咽頭炎の上咽頭擦過療法による経時的白色化現象

大野　芳裕
大野耳鼻咽喉科

慢性上咽頭炎に対して上咽頭擦過療法（EAT）を継続して行うと，上咽頭粘膜に白色筋状の変化が観察されることがあり経時的白色化現象（白色化）とされている．慢性上咽頭炎154例に対してEATを施行し，白色化の頻度や内視鏡所見重症度改善との関連，治療前の発赤・腫脹等各所見との関連について検討した．EAT施行後に白色化は102例（66.2%）にみられた．白色化症例は内視鏡所見重症度が有意に改善していた（p=0.005）．また腫脹の程度が強い症例では有意にみられなかった（p=0.002）．白色化の観察には通常光と狭帯域光（NBI）を用いたが，NBIは白色化の有無判定に有用と思われた．白色化は内視鏡所見改善の指標となる可能性が示唆された．

キーワード：慢性上咽頭炎，上咽頭擦過療法（EAT），経時的白色化現象，狭帯域光

目　　的

慢性上咽頭炎に対しては，上咽頭擦過療法（Epipharygeal abrasive therapy：EAT[1,2]）が有効とされている．EATを継続して行うと，上咽頭粘膜に白色筋状の変化が観察されることがあり，経時的白色化現象（以下白色化）として報告されている[1]．これまでEAT後の白色化の頻度やメカニズム，また治療効果との関連に関する報告はほとんど見られない．そこで以前慢性上咽頭炎に対してEATを施行し，内視鏡所見の重症度や自覚症状の改善について報告[3,4]した154例を対象に，白色化とこれらの項目について検討したので報告する．

対　　象

対象は2019年4月から2020年12月までの間に，慢性上咽頭炎として診断，治療した154例（男34例，女120例，年齢14歳～85歳，平均年齢51.8歳）である．慢性上咽頭炎の診断は症状から本疾患を疑い，鼻咽腔内視鏡所見において上咽頭粘膜の発赤，腫脹，上咽頭由来の後鼻漏・痂皮などを認める症例とした．なお，発症から2～3週間以内の急性上咽頭炎と思われる症例は除外した．

方　　法

慢性上咽頭炎に対するEATの方法，また内視鏡所見重症度および自覚症状改善の評価については以前報告[3,4]した通りであるが，ここではその概略について述べる．

I．1%塩化亜鉛によるEAT

1%塩化亜鉛溶液を浸した鼻綿棒にて鼻腔から，咽頭捲綿子にて口腔側から上咽頭粘膜を擦過するEATを施行し，原則としてEAT10回後に自覚症状および鼻咽腔内視鏡による評価を行った．患者には全員に生理食塩水による上咽頭洗浄（鼻うがい）を指示し，他にミサトールリノローション®による点鼻（10例），口テープの使用（14例），「かっ，い～う～べ～体操」などを患者に提示し，希望者に施行した．

II．内視鏡所見重症度改善の評価

治療前後に鼻咽腔内視鏡（Olympus ENF-V3）検査を用い，上咽頭粘膜の静止画（通常光および狭帯域光（Narrow Band Imaging：NBI））をビデオキャプチャにてPCに保存して評価した．内視鏡所見の評価は上咽頭粘膜の発赤，腫脹を4段階で評価してスコア化した（0：なし，1：軽度，2：中等度，3：高度）．後鼻漏および痂皮付着に関しては3段階で評価してスコア化し（0：－，1：＋，2：＋＋）合計点を算出した．スコアと合計点から重症度分類（重症・中等症・軽症・正常）を行い改善率を検討した．EAT後重症度の改善したものを改善，不変および増悪を改善なしと判定した．内視鏡所見の重症度改善率は76.0%であった．

III．自覚症状改善の評価

自覚症状の評価は，患者へのアンケートで行った．自覚症状の強さは各症状を4段階でスコア化し（0：症状なし，1：軽度，2：中等度，3：高度），治療前後に記入してもらった．アンケート用紙には，体調についての

Numerical Rating Scale：NRS(0-10）が記載してあり，こちらも記入してもらった．それぞれスコアの改善度を検討した．

Ⅳ．白色化出現の頻度と，内視鏡所見重症度および自覚症状改善との関連についての検討

EAT 後の内視鏡所見評価時に保存された画像から，白色化出現の有無について評価した．白色化の観察において通常光と NBI の画像を比較検討した．白色化の有無と内視鏡所見重症度および自覚症状の改善との関連について統計学的に検討した（Fisher の正確検定）．統計解析には EZR（easy R）を用いた．

本研究は日本医師会倫理審査委員会の承認を得て行った（承認番号 30-14）．

結　　果

Ⅰ．EAT 後の白色化出現の頻度

EAT 後に白色化の出現が確認された症例は 154 例中 102 例（66.2%）であった．

Ⅱ．白色化と内視鏡所見重症度改善との関連

白色化の出現した症例は，内視鏡所見重症度の改善と有意な相関がみられた（p＝0.005）（表 1）．

Ⅲ．白色化と内視鏡所見各項目（発赤・腫脹・後鼻漏・痂皮）との関連

治療前に腫脹の程度の強い症例は，白色化が有意にみられない結果であった（p＝0.002）（表 2）．他の項目である，発赤・後鼻漏・痂皮の程度と白色化との間に有意な関連は認められなかった．

Ⅳ．白色化と自覚症状改善との関連

今回の検討では，白色化の出現と主訴スコアおよび全身状態のNRS改善との間には有意な関連を認めなかった．

Ⅴ．NBI による白色化の観察

白色化は内視鏡検査時の通常光および NBI いずれでも観察されるが，図 1，2 にそれぞれの内視鏡所見を示す．図 1 は白色化が強くみられた症例を，図 2 には白色化が軽微にみられた 2 症例を示した．いずれにおいても，白色化は NBI のほうがより明瞭に観察された．

考　　察

田中[1] は，EAT を繰り返し慢性上咽頭炎が徐々に改善してくると上咽頭粘膜に通常光でも NBI でも確認できる白色筋状の変化が生じるとして，これを経時的白色化現象として報告した．白色化は自覚症状の改善と関連

表 1　白色化と内視鏡所見重症度改善との関連

白色化 / 内視鏡所見重症度		内視鏡所見重症度	
		改善あり	改善なし
白色化	あり	85	17
	なし	32	20

＊数字は症例数　p = 0.005

白色化の有無と内視鏡所見重症度改善との間に有意な関連を認めた．

表 2　白色化と腫脹の程度との関連

白色化および腫脹		腫脹	
		3 高度 + 2 中等度	1 軽度 + 0 なし
白色化	あり	46	56
	なし	37	15

p = 0.002

白色化および腫脹		腫脹	
		3 高度	左記以外
白色化	あり	19	83
	なし	19	33

＊数字は症例数　p = 0.018

白色化の有無と，表に示す腫脹の程度との間に有意な関連を認めた．

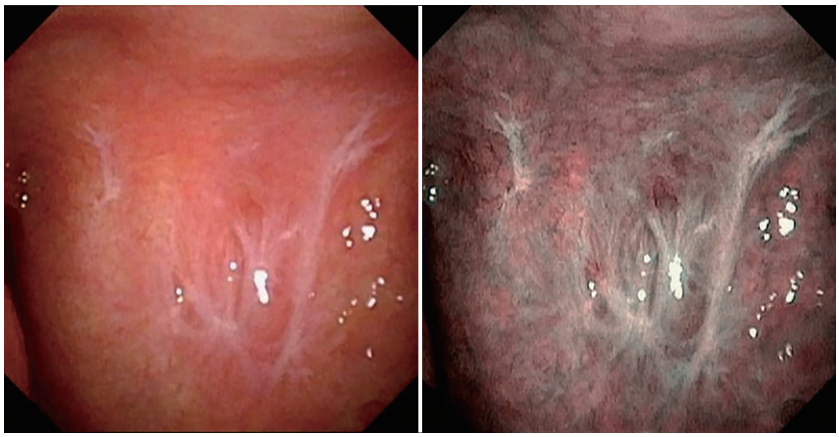

図 1　通常光と NBI による白色化の観察（白色化の強い例）
NBI のほうが白色化がより明瞭に観察される．

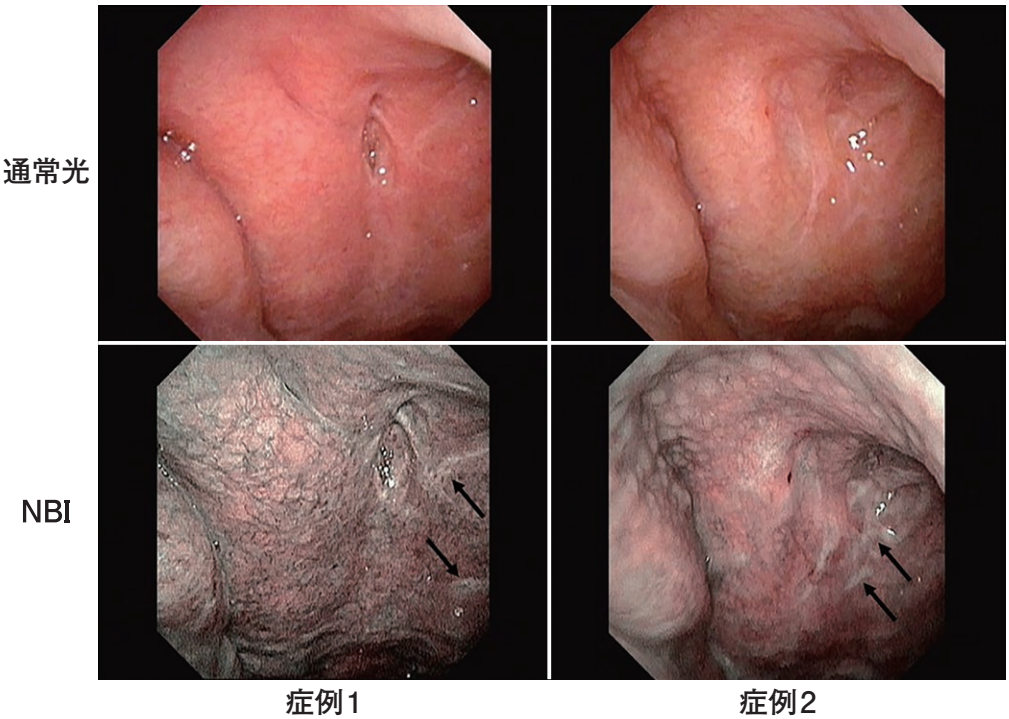

図 2　通常光と NBI による白色化の観察（白色化の軽微な例）
通常光では白色化が不明確だが，NBI のほうがより明確に見える（矢印）．

し，EAT による慢性上咽頭炎の改善の重要な診断学的指標となりうるとしている．また，白色化発現のメカニズムの詳細は不明であるが，塩化亜鉛の収斂作用と亜鉛の蛋白結合性による粘膜下鬱血とリンパ流の改善による粘膜上皮細胞の正常化，それに伴う粘液産生と透過性亢進の正常化により発現すると考察している．

西[5]は，咽頭症状の強い慢性上咽頭炎を伴ったスギ花粉症症例に EAT を施行し，治療期間中に白色変化を認めた部位から生検を行い，EAT 前後の病理組織を比較検討している．それによると，呼吸上皮に扁平上皮化生の所見がみられ，以前リンパ球が多数集簇していた上皮直下には線維性間質が出現していたと報告している．

白色化は内視鏡所見上白色筋状の所見を呈することから，瘢痕組織に類似しているようにも見える．そこで図 3 にアデノイド切除後症例と，白色化出現の比較的強かった症例を各 2 症例ずつ示してみた．比較してみると，白色

筋状の所見は類似しているがアデノイド切除後症例のほうが太く力強い白色索状を示し，瘢痕組織であることが伺える．アデノイド切除後瘢痕は，上咽頭に局所炎症を生じても消失することなく不可逆的な組織であると考えられる．

図4には，慢性上咽頭炎に対してEATを施行して一旦白色化が出現したにもかかわらず，EAT中断約半年後に新型コロナウイルス感染症に罹患して受診した際の内視鏡所見を示すが，罹患後には白色化が消失してい

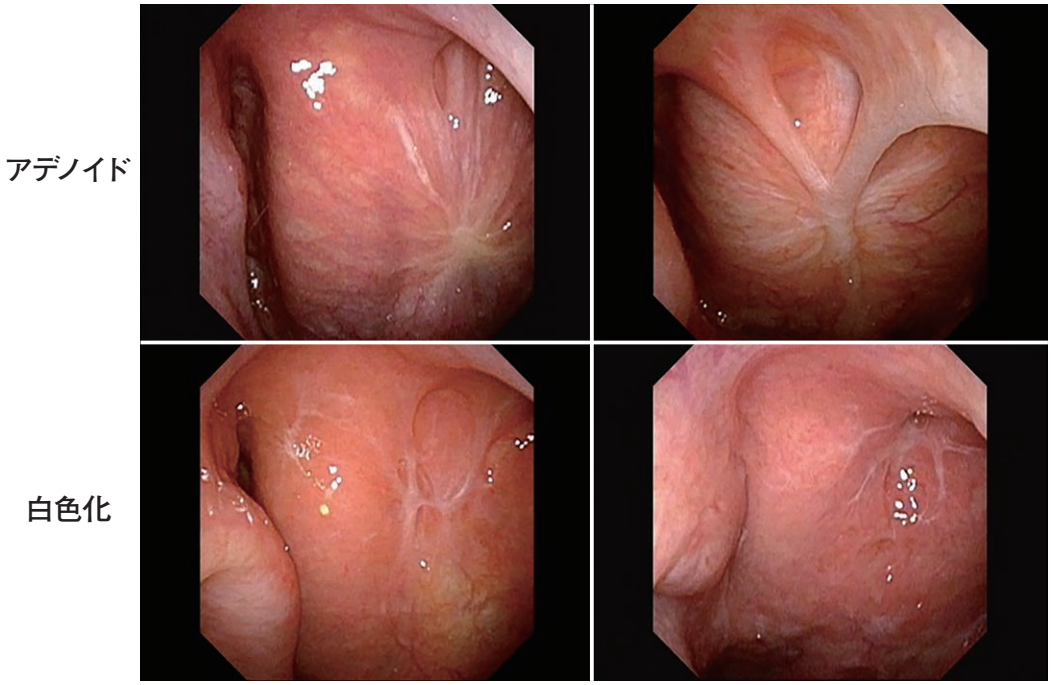

図3　アデノイド切除後と白色化の内視鏡所見の比較
アデノイド切除後のほうが太く力強い白色索状の所見を示す．

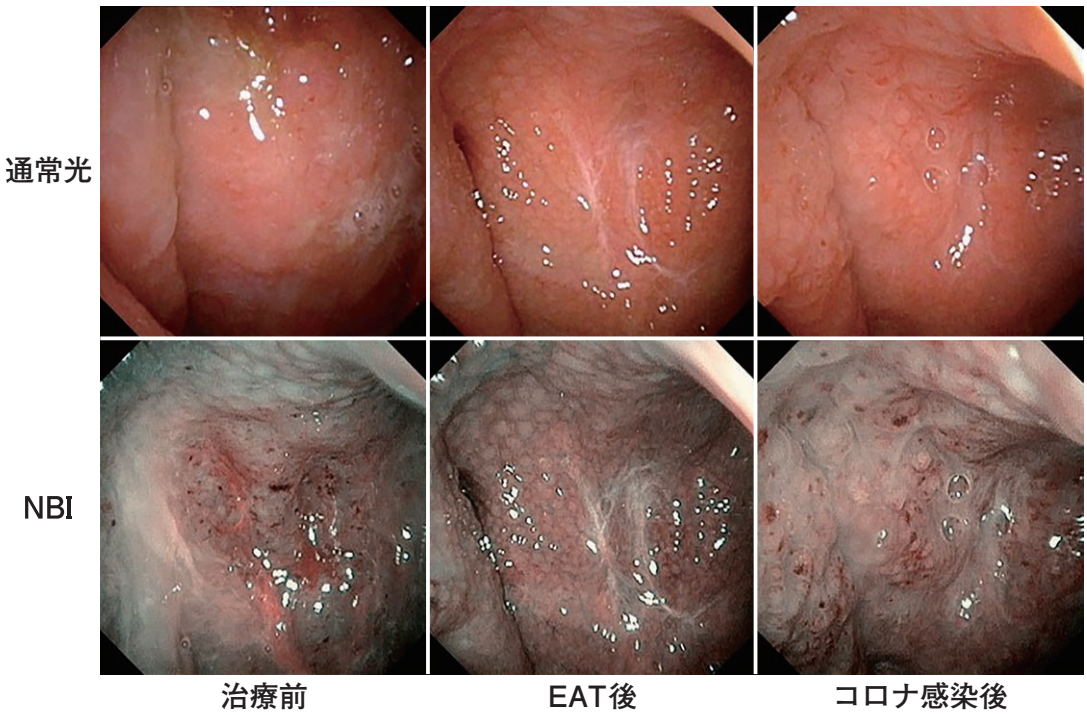

図4　白色化出現後の消失例
EAT後に出現していた白色化が新型コロナウイルス感染後に消失している（EAT中断5ヵ月後）．

た．新型コロナウイルス感染症後遺症症例では，全例に慢性上咽頭炎の所見がみられEATにより症状の改善が期待できると報告されている[6]．新型コロナウイルス罹患により上咽頭粘膜に強い炎症を生じて，粘膜の浮腫性変化を伴う高度な腫脹が生じた結果，白色化が消失したものと思われる．アデノイド切除後の瘢痕ではこのような可逆的な変化は生じないと思われることから，白色化は線維性間質が生じるものの不可逆的な瘢痕組織とは異なることが推測される．なお，経験的にEAT終了後数年して鼻咽腔内視鏡を施行する機会のあった症例において白色化が残存しているのを確認できることがあるので，強い局所炎症などが生じない限りは白色化が残存するものと思われる．

今回慢性上咽頭炎症例154例にEATを施行した結果，102例（66.2%）に白色化が出現した．これまでにEATに伴う白色化出現の頻度や白色化の組織学的所見の報告もほとんど見られないため，今後の検討が期待される．

田中[1]は，白色化が生じると上咽頭粘膜の静脈毛細血管網の拡張や間質浮腫を示す敷石顆粒状所見が減少し，粘膜直下の血流改善を示す内視鏡所見であると考察している．また白色化の出現は後鼻漏などの自覚症状の改善と関連するとしているが，内視鏡所見や自覚症状改善との関連の報告はこれまでのところ見られない．そこで以前EATによる内視鏡所見および自覚症状の改善について報告した症例を対象に，白色化との関連を検討してみた．その結果，白色化が出現した症例では白色化のみられなかった症例と比較して内視鏡所見重症度が有意に改善していた．このことから，白色化の出現は内視鏡所見改善の指標になり得ると思われた．

慢性上咽頭炎の内視鏡所見として，発赤・腫脹・後鼻漏・痂皮の各項目と白色化出現との関連について検討したところ，治療前に腫脹の程度が強い症例は白色化が有意に見られにくい結果であった．上咽頭粘膜の腫脹にはリンパ組織の増殖が含まれることから，リンパ組織の存在は白色化が生じにくい要因となる可能性が考えられた．当院では施行していないが，これらの症例で自覚症状の改善が乏しい場合は，腫脹したリンパ組織の切除や鉗除などが有効であるかも知れない．

一方で，今回の検討では白色化の出現と主訴や全身状態を示すNRS改善との間には有意な関連を認めなかった．前回の検討[3,4]では内視鏡所見重症度改善と主訴の改善との間に有意な関連を認めている点で，白色化と自覚症状改善との関連についても今後の検討で知見の得られることが期待される．

鼻咽腔内視鏡検査で白色化は通常光およびNBIいずれでも観察されるが，図1，2に示したようにNBIのほうが白色化がより明瞭に観察された．白色化が軽微な症例においては，NBIによる観察がその有無を判定する上で有用であると思われた．

結　　論

慢性上咽頭炎に対するEATにより白色化は154例中102例（66.2%）に観察され，白色化例では内視鏡所見重症度が有意に改善しており，内視鏡所見改善の指標となり得ることが示唆された．内視鏡所見では，治療前に腫脹の程度が強い症例は白色化が有意にみられなかった．上咽頭粘膜のリンパ組織の存在は白色化が生じにくい要因となる可能性が考えられた．白色化の観察には通常光よりNBIのほうがより明瞭に観察され，白色化の判定に有用であると思われた．

付　　記

本論文の作成に関して，利害関係にあたる企業等はない．

本論文の要旨は，第37回日本口腔・咽頭科学会総会で口演した．

文　　献

1）田中亜矢樹：慢性上咽頭炎における帯域制限光内視鏡診断と内視鏡下上咽頭擦過療法．口咽科 2018；31：57-67.
2）Hotta O, Inoue C, Tanaka A, et al: Possible mechanisms underlying epipharyngeal abrasive therapy（EAT）with $ZnCl_2$ solution for the treatment of autoimmune diseases and functional somatic syndrome. J Antivir Antiretrovir 2017；9：81-86.
3）大野芳裕：上咽頭擦過療法検討委員会の評価法による慢性上咽頭炎治療成績の検討．口咽科 2022；35：138-145.
4）Ohno Y: Use of nasopharyngoscopy severity classification of chronic epipharyngitis and its application for evaluating the treatment outcomes of epipharyngeal abrasive therapy. Cureus 2024；16：e54067.
5）西　憲祐，西隆四郎，木村翔一，他：EATがスギ花粉症咽頭症状に有効であった一例．口咽科 2022；35：37-42.
6）Imai K, Yamano T, Nishi S, et al: Epipharyngeal abrasive therapy（EAT）has potential as a novel method for long COVID treatment. Viruses 2022；14：907.

（令和7年2月4日　受理）

著者連絡先：
〒197-0024　東京都福生市牛浜158
メディカル・ビーンズ2F
大野耳鼻咽喉科
大野芳裕

The temporary whitening phenomenon caused by epipharyngeal abrasive therapy in cases of chronic epipharyngitis

Yoshihiro Ohno

Ohno ENT Clinic

Epipharyngeal abrasive therapy (EAT) is effective for treating chronic epipharyngitis. White streak-like changes, which are considered a temporary whitening phenomenon (whitening), may be observed on the epipharyngeal mucosa of patients undergoing continuous EAT. This study investigated the frequency and degree of whitening after EAT in patients with chronic epipharyngitis and examined the relationship between subjective symptoms and improvement in the severity of endoscopic findings. The relationship between the degree of redness, swelling, post-nasal drip, and crusting, which are endoscopic findings before treatment, and whitening was examined using Fisher's exact test. In total, 102 of 154 patients (66.2%) exhibited whitening after EAT. Patients with whitening showed a significant improvement in the severity of endoscopic findings ($p = 0.005$), and patients with more severe swelling showed less whitening ($p = 0.002$). No significant relationship was observed between whitening and improvement in subjective symptoms. We used visible light and narrow band imaging (NBI) to observe whitening, and NBI allowed for clearer observation in determining the presence or absence of whitening in some cases. In conclusion, the severity of endoscopic findings significantly improved in cases with whitening, suggesting that whitening may be an indicator of improved endoscopic findings. These results indicate that epipharyngeal mucosal swelling involves lymphoid tissue proliferation and suggest that the presence of lymphoid tissue may be a factor that prevents whitening.

Key words: chronic epipharyngitis, epipharyngeal abrasive therapy (EAT), temporary whitening phenomenon, narrow band imaging